

Síndrome de Rett:

Reporte de un caso y revisión de la literatura

Rett syndrome case presentation and review.

Humberto Su*, Friez MJ†, Skinner C. ‡, Holden KR‡

RESUMEN. El síndrome de Rett es un trastorno del neurodesarrollo caracterizado por regresión en el desarrollo psicomotor con manifestaciones autísticas, desaceleración del crecimiento de la cabeza, convulsiones, pérdida de las funciones propositivas manuales y movimientos repetitivos estereotipados de las manos. Ocurre predominantemente en mujeres, es causado por una mutación en el gen que codifica para la proteína ligadora de metil-CpG-2 (MECP-2). Presentamos el caso de una niña de 9 años de edad que era normal hasta los 6 meses, fecha a partir de la cual inicia un cuadro emético crónico, seguido tiempo después con retraso psicomotor, pérdida de las habilidades adquiridas, además de movimientos estereotipados de las manos y crisis convulsivas. El estudio de ADN para la mutación en el gen de MECP-2 confirmó el diagnóstico de síndrome de Rett. La presentación y el curso de nuestra paciente deben de alertarnos sobre la posibilidad de síndrome de Rett como diagnóstico diferencial en niños hondureños con enfermedad neurodegenerativa en los primeros dos años de vida.

Palabras claves: Síndrome de Rett. Movimientos estereotipados. Mutación. Autismo. Epilepsia.

ABSTRACT. Rett syndrome is a neurodevelopmental disorder characterized by regression in developmental milestones with autistic features, deceleration of head growth, seizures, and loss of purposeful hand function with repetitive hand-wringing movements. Occurring predominantly in females, it is caused by a mutation in the gene encoding methyl-CpG-binding protein-2 (MECP2). We present the case of a 9 year-old girl who experienced normal psychomotor development until 6 months of age when she presented with chronic vomiting, followed over time by loss of developmental milestones, stereotypic hand movements and seizures. DNA testing for a mutation in the MECP-2 gene confirmed the diagnosis of Rett syndrome. The presentation and course of our patient should alert us to the possibility of Rett syndrome occurring in Honduran children with a regressive “neurodegenerative” phase to their neurodevelopmental disorder in the first two years of life.

Keywords: *Rett's syndrome. Stereotyped movements. Mutation. Autism. Epilepsy.*

INTRODUCCIÓN

Inicialmente considerada como una enfermedad neurodegenerativa, el síndrome de Rett es un estancamiento del desarrollo cerebral que casi exclusivamente afecta al sexo femenino y ocurre en una variedad de razas y grupos étnicos alrededor del mundo. El Síndrome de Rett fue descrito

* Neurólogo, Hospital CEMESA, San Pedro Sula, Honduras

† Greenwood Genetic Center, Greenwood, South Carolina, EUA.

‡. Departments of Neurology and Pediatrics, Medical University of South Carolina, Charleston, South Carolina, EUA

Dirigir correspondencia al correo electrónico: al Dr. Humberto Suhumbertosu@yahoo.com.

inicialmente por Andreas Rett en 1966, presentándose posteriormente en 1982 su descripción clínica detallada en la reunión de la Federación Europea de Neuropediatria, y posteriormente su publicación en 1983 por Hagberg et al.¹ El síndrome de Rett se caracteriza por un cuadro progresivo de autismo, demencia, pérdida de la utilización de las manos y aparición de movimientos estereotipados de lavado de manos.

A esta condición se le ha confundido con una variedad de otras alteraciones que incluyen al autismo, la parálisis cerebral infantil, y el retraso mental; pero su cuadro clínico es único. No hay ninguna otra condición que tenga un periodo de deterioro rápido seguido por una aparente estabilización o una aparente mejora de las manifestaciones autísticas, con contacto visual, convulsiones y movimientos estereotipados de las manos.² A continuación presentamos el caso de una paciente hondureña con síndrome de Rett confirmado con métodos genéticos.

PRESENTACIÓN DEL CASO

Se trata de una paciente femenina de 9 años de edad. Su desarrollo fue normal hasta los 6 meses de edad, cuando inicia episodios de vómitos que duraron por aproximadamente dos años. La madre nota que no podía permanecer sentada, no podía darse vuelta en la posición supina, no podía coger objetos pequeños entre el índice y el pulgar. Su desarrollo verbal se caracterizó por pobre vocalización, empezó a decir papá a los 8 meses y a decir más palabras a los 10 meses. Al cumplir un año fue referida a la Teletón para fisioterapia, con lo que logró permanecer sentada por momentos a los 14 meses y deslizarse para acercarse a los familiares; además empezó a entender prohibiciones. Aproximadamente a los 18 meses empezó a gatear, poco después llegó a pararse, pero no logró caminar; sostenía la mirada, se sonreía con la familia y personas conocidas, se volteaba al llamado. Al mismo tiempo los padres empezaron a notar que la niña presentaba movimientos anormales en la boca en forma de tic y luego movimientos del tronco hacia delante y hacia atrás en forma ocasional.

A los 20 meses empieza a perder las habilidades de lenguaje adquiridas, únicamente pudiendo decir muy pocas palabras y repetir palabras con mucha dificultad; perdió la capacidad de pararse y empezó a perder tono muscular. Así permaneció hasta los 3 años, cuando empieza a presentar movimientos estereotipados manuales, como lavado de las manos y aumento del tono muscular.

Permaneció estable sin cambios del desarrollo psicomotor y a los 7 años de edad inicia crisis convulsivas parciales que se generalizaban de forma secundaria. Los episodios convulsivos se caracterizaban por iniciar con intentos fallidos por sentarse, luego temblor en todo el cuerpo, y posteriormente generalización de las crisis con movimientos tónico-clónicos; se le inició manejo anticonvulsivante. Durante los últimos dos años, con la terapia física, ha logrado articular con más facilidad las palabras, logra pararse con ayuda, logra dar pasos asistidos con mucha dificultad y logra sostener objetos con la mano. Actualmente, sigue en Teletón con fisioterapia.

Como antecedente familiar, la madre tuvo un aborto espontáneo de una niña. No hay casos similares en la familia (ver figura 1).

Examen Físico: La paciente se observa en silla de ruedas, con movimientos continuos del cuerpo y de las manos, de forma estereo-tipada. Tiene un perímetro cefálico de 45 cm, medición que se ubica por debajo del quinto percentil para su edad, peso de 24 kg, signos vitales normales. Durante el examen segmentario se encontró estrabismo convergente; por lo demás sin particularidades.

Al examen Neurológico, la paciente esta alerta, se sonríe, hace contacto visual, obedece órdenes, no puede pronun-

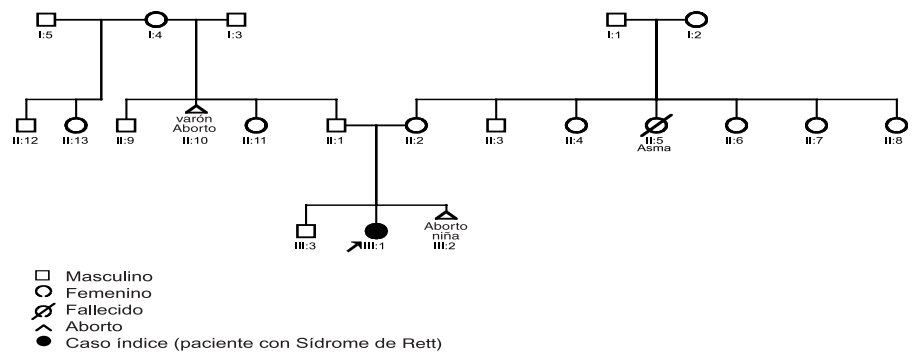


Figura No.1. Árbol genealógico de la paciente

ciar claramente las palabras. Ocasionalmente esta frotando las manos como si se las estuviese lavando (ver figura 2); con movimientos continuos de bamboleo de la cabeza, tronco y de las manos que por momentos cesan. Nervios craneales normales. Fuerza: miembros superiores 4+, miembros inferiores 3+, hay hiperreflexia global y respuesta plantar flexora, sensibilidad normal. Se logra sostener de pie con ayuda, tiene marcha espástica. El tono muscular esta aumentado, con signo de rueda dentada de predominio en las extremidades izquierdas. Hay hipotrofia de las 4 extremidades de predominio en los miembros inferiores. Presenta, adicionalmente, ataxia, dismetría y disinergia de las cuatro extremidades.

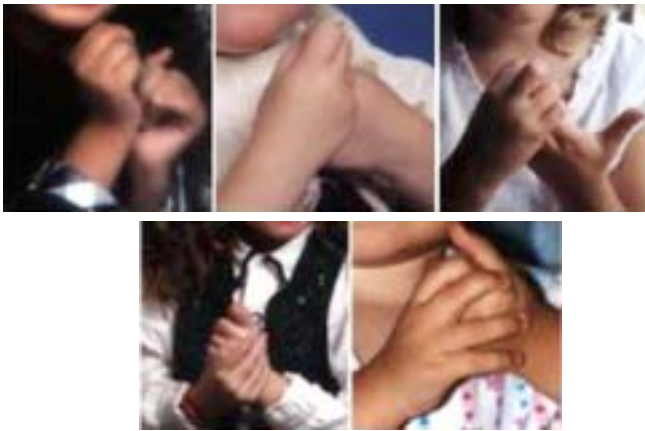

Figura No. 2. Movimientos estereotipados como lavados de las manos.

Paciente #42558: mutación 1126del53
MECP2 vs.
control normal (#42483)

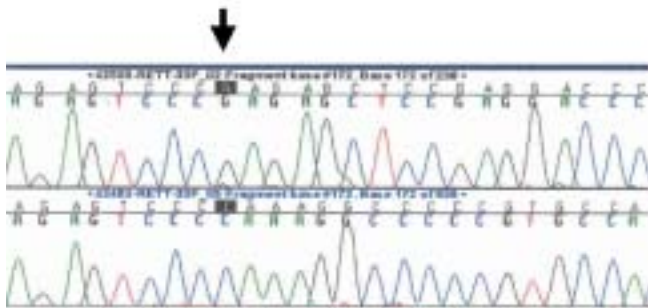


Figura No. 3. Secuenciación del electroferograma del paciente (panel superior) y del control normal (panel inferior). Nótese que solo el alelo MECP2 anormal se muestra del paciente afectado del análisis genético.

El estudio de IRM cerebral es reportado como normal.

La electroforesis capilar de transferrina para buscar trastornos de glicosilación fue normal. Los análisis genéticos indican que la región codificante del gen MECP2 es anormal, detectándose una delección de 53 pares de bases iniciando en el nucleótido 1125 (Ver figura No. 3). La presencia de esta mutación es consistente con el diagnóstico clínico de síndrome de Rett. Los estudios de metilación para el síndrome de Angelman no fueron realizados en la paciente en vista de que ya se le ha detectado anomalía en el gen de MECP2.

DISCUSIÓN

El Síndrome de Rett tiene unas características clínicas bien definidas desde 1988 (Ref. 3), conociéndose formas típicas y atípicas de este síndrome.

En la forma típica los pacientes son niñas con un periodo prenatal y perinatal aparentemente normal, que presentan un desarrollo psicomotor normal hasta los 6-18 meses de vida y luego inician una regresión de las habilidades adquiridas. Las pacientes pierden la utilización voluntaria de las manos entre los 6 meses y los 3 años. Pierden el balbuceo, la jerga, los monosílabos, no llegan a desarrollar lenguaje oral, desaparece la comunicación y el contacto social. Posteriormente se observan las características estereotípicas manuales en forma de lavado de manos, salivación y golpeteo. Se acompaña de una deambulación apráxica / atáxica que se instala entre el 1 y 4º año de desarrollo motor. El perímetro craneal es normal al nacer y posteriormente se estanca entre los tres meses y los cuatro años de edad, evolucionando hacia una microcefalia adquirida y se insta un retraso mental grave. Todo este conjunto de síntomas que van apareciendo durante los primeros años del desarrollo de estas niñas, implicaba que la confirmación del diagnóstico clínico no se pudiera realizar hasta alcanzar todos los criterios entre los 3 a 5 años de edad.

En las investigaciones llevadas a cabo en Suecia se encontró que existían diferencias individuales respecto a la clínica de las pacientes con SR dependiendo de su edad. Por lo tanto se creó un modelo de cuatro etapas ilustrando las características clínicas y el perfil de la patología a través de los años.

ESTADIO 1: Comienza aproximadamente entre los 6 a 18 meses de edad. En esta etapa el desarrollo motor se

enlentece y se estanca. Se nota pérdida progresiva de la atención y se hace más inactiva, con pérdida de interés por los juegos. Presentan episodios de estereotipias de las manos alternadas con el uso funcional de las mismas. El crecimiento del diámetro craneal se desacelera en esta etapa. Puede presentarse hipotonía.

ESTADIO 2: Esta etapa transcurre entre 1 y 3 años de edad. Se caracteriza por un deterioro general del desarrollo y pérdida o regresión de las habilidades adquiridas. En esta etapa la niña es retraída, aislada (características autistas), existe además pérdida del balbuceo o del lenguaje adquirido, se hace evidente la pérdida del uso funcional de las manos, y se manifiestan los típicos patrones estereotipados de movimientos de las manos. Aparecen movimientos incoordinados (Apraxia), se presentan además los episodios de hiperventilación, convulsiones y pérdida de patrón normal del sueño.

ESTADIO 3: Puede durar muchos años, desde la edad preescolar hasta los diez u once años. No existe más regresión, se estabiliza en el nivel de desarrollo alcanzado, los rasgos autistas disminuyen, y la niña demuestra mejor contacto emocional con el entorno. Se mantienen las alteraciones de la movilidad gruesa, ataxia, apraxia. Se observa gran hiperreflexia y aumento del tono muscular, pero aún pueden conservar la deambulación. Son muy frecuentes las convulsiones, la pérdida de peso, hiperventilación y el bruxismo.

ESTADIO 4: Esta etapa se caracteriza por una mejoría evidente del contacto emocional. Las convulsiones se controlan con mayor facilidad. El deterioro de la función motora gruesa aumenta. La debilidad, pérdida de peso, espasticidad, y las complicaciones como el pie equino y la escoliosis conducen a pérdida de la capacidad de marcha. Se evidencian cambios tróficos en los pies.

Existen, además, criterios de apoyo diagnóstico que aparecen en el transcurso de esta enfermedad, como son las alteraciones respiratorias de hiperventilación, apneas, espasmos del sollozo, aerofagia y crisis de terror nocturno. La presencia de trastornos vasomotores periféricos con pies hipotróficos, fríos y la aparición de atrofas musculares distales. Algunas de ellas pueden presentar escoliosis de origen neurógeno, y también retraso en el crecimiento de su talla.

El EEG suele tener características inespecíficas, como ser lentificación de su actividad de base, reducción de la fase REM del sueño y descargas paroxísticas. Se desarrollan crisis epilépticas en un 50% de estas pacientes.

En el caso que presentamos en este artículo, la paciente cumplía todas las características clínicas de la forma típica del síndrome. Las crisis convulsivas también estaban presentes en nuestra paciente, las cuales eran crisis parciales secundariamente generalizadas.

Hagberg *et al* describieron 5 tipos de variantes o formas atípicas del síndrome de Rett (4):

- La *forma congénita* es de inicio precoz, se presenta con retraso psicomotor desde el nacimiento, sin periodo de normalidad. Su desarrollo psicomotor es patológico siempre y las pocas adquisiciones las pierden. Su diagnóstico es difícil hasta adquirir el fenotipo típico de Rett.
- La *forma con epilepsia precoz* tiene su inicio entre los 2º y 8º mes de vida con síndrome de West o bien con epilepsia parcial o generalizada de difícil control a los fármacos antiepilépticos. El EEG interictal siempre es patológico. Es una forma de evolución muy severa.
- La *forma frustrada* constituye el 15% de las formas atípicas. Presentan un desarrollo normal con regresión entre el 1º y 3º año de vida. Estas niñas conservan parcialmente el uso de las manos y las estereotipias son atípicas o ausentes, con poca o nula detención del perímetro craneal. Se puede realizar el diagnóstico clínico definitivo a partir de los 10 - 13 años de edad.
- En la *forma con lenguaje conservado*, las niñas conservan la utilización de algunas palabras o frases cortas, que en aisladas ocasiones pueden ser propositivas, pero se pueden pasar meses y años sin repetir las. Nunca llegan a desarrollar un lenguaje oral. La mayoría de ellas muestran una ausencia de juego espontáneo. En esta variante presentan menos crisis de epilepsia y la microcefalia adquirida es menor. Habitualmente, un 40% son diagnosticadas como autismo y el otro 40% como retraso mental con rasgos autistas.
- La *forma de regresión tardía en la infancia* son niñas con retraso mental inespecífico y con un coeficiente intelectual inferior a 50, que inician la regresión entre los 10-15 años de edad y adquieren el fenotipo de Rett durante o después de la pubertad, entre los 16-20 años.

Durante años, estos criterios nos habían llevado a alcanzar un diagnóstico en las pacientes con forma típica cuando se cumplían todos los criterios clínicos de diagnóstico, pero en algunas ocasiones - especialmente en las formas atípicas- el diagnóstico se hacía muy difícil, pues no se contaba con un marcador genético o bioquímico.

Es importante establecer el diagnóstico diferencial de esta enfermedad con trastornos del espectro del autismo, los cuales incluyen el autismo clásico, síndrome de Asperger, trastorno desintegrativo, y trastornos generalizados no específicos del desarrollo (ver cuadro No. 1).

Los estudios epidemiológicos del síndrome de Rett realizados en diferentes países nos dan una prevalencia entre 1/12.000 (0.65/10.000) a 1/15.000 (0.41/10.000) de niñas afectadas de este trastorno de desarrollo.⁵⁻⁷ La recurrencia familiar del Síndrome de Rett representa apenas un 1% del total de los casos reportados; la gran mayoría de los casos son esporádicos.

Amir *et al* descubrieron en 1999 que las pacientes con síndrome de Rett presentaban mutaciones en la región codificante del gen de la Proteína Ligadora de metil-CpG-2 (MECP2) en el cromosoma Xq28 (Ref. 8). Este gen codifica para una proteína llamada MECP2. Su función es regular la expresión de otros genes.⁹ Las mutaciones halladas en el gen hacen que la proteína no sea funcional, por lo que la expresión de los otros genes se desorganiza. Se desconoce en el momento actual el mecanismo patogénico de esta proteína y cuales son los otros genes sobre los que actúa. Lo que sabemos es que forma parte de la familia de proteínas de unión al ADN metilado. La presencia de mutaciones en cualquiera de estas proteínas o en las interacciones entre ellas puede que sean las responsables para las formas atípicas de síndrome de Rett o bien para otras encefalopatías neonatales severas o de retrasos mentales severos de causa desconocida con rasgos psicóticos y autistas.

Cuadro No. 1. Características clínicas de trastorno general del desarrollo del espectro autístico (Diagnostic and statistical manual of mental disorders. 4th ed. Washington, D.C.: American Psychiatric Association, 1994).

Trastorno	Características
Trastorno Autista	-Presencia de >6 de 12 déficit potenciales que involucra todos los 3 campos conductuales que define el espectro autístico: <ul style="list-style-type: none"> • >2 alteración cualitativa de la interacción social • >1 alteración cualitativa de la comunicación • >1 déficit en la flexibilidad conductual y cognitiva -Detectado antes de los 3 años. -Diagnostico no excluido por el nivel de competencia cognitivo o presencia de otros impedimentos.
Trastorno de Asperger	-Adaptación social problemático, falta de conciencia de enfermedad. -Inflexibilidad conductual, y falta de interés. -CI > 70. -No hay retraso general del lenguaje. -Usualmente torpe
Trastorno desintegrativo	-Desarrollo normal durante los primeros 2 años incluso el habla. -Regresión severo entre los 2-10 años afectando lenguaje, sociabilidad, cognición y habilidades de vida diaria.
Síndrome de Rett	-Regresión global severa en niñas, resultando en retraso mental severo, problema de lenguaje, uso propositivo de las manos y otros déficit neurológico de por vida.
Trastornos general del desarrollo no específicos	Aplicado a niños afectados de menor severidad que no cumplen los criterios para trastorno autístico o de Asperger.

Por todo ello ha sido de vital importancia el descubrimiento del gen MECP2 como marcador genético, pero el camino hasta llegar a conocer totalmente el mecanismo patológico, sobre qué otros genes actúa y poder realizar la relación fenotipo - genotipo y aplicar un tratamiento que pueda detener el progreso de esta enfermedad, aun es largo. Se esta empezando a crear modelo animal del síndrome de Rett para poder estudiar la progresión de la enfermedad desde sus primeros estadios y conocer el mecanismo de como se va instaurando la enfermedad con el fin de poder alcanzar un tratamiento futuro.¹⁰

En el momento actual la presencia de mutaciones en el gen MECP2 deben acompañarse de los criterios clínicos para confirmar un diagnostico de síndrome de Rett. Este hallazgo ha sido de gran importancia pues ha sido el primer gen regulador descubierto que produce una enfermedad en humanos.

REFERENCIAS

1. Hagberg B, Aicardi J, Dias K, *et al*: A progressive syndrome of autism, dementia, ataxia and loss of purposeful hand use in girls: Rett syndrome: Report of 35 cases. *Ann Neurol* 1983; 14:471-479.
2. Swaiman KF, Dyken PR. Degenerative Diseases Primarily of Gray Matter. En: *Pediatric Neurology*. 2ed. Mosby. 1994. p. 1019-1043.
3. The Rett Diagnostic Criteria Work Group. Diagnostic criteria for Rett syndrome. *Annals Neurology* 1988; 23: 425-428.
4. Hagberg B, Gilbert C. Rett variants: rettoid phenotypes. In Hagberg B, Anvret M, Wahlstrom J, eds. *Rett syndrome: clinical and biological aspects*. London: MacKeith Press; 1993. p. 4060.
5. Hagberg B. Rett syndrome: Swedish approach to analysis of prevalence and cause. *Brain Develop* 1985; 7: 277-280.
6. Hagberg B. Rett's syndrome: prevalence and impact on progressive severe mental retardation in girls. *Acta Paediatr Scand* 1985; 74: 4058.
7. Schanen NC, Dahle EJR, Capozzoli F, Holm VA, Zoghbi HY, Francke U. A new Rett syndrome family consistent with X-linked inheritance expands the X chromosome exclusion map. *Am J Hum Genet* 1997; 61: 634-641.
8. Amir RE, Van der Veyber IB, Wan M, Tran CQ, *et al*. Rett syndrome is caused by mutations in X-linked MECP2, encoding methyl-CpG-binding protein 2. *Nature Genetics* 1999;23: 185-188.
9. Amir RE, Van den Vayver IB, Schultz R, Malicki DM, Tran CQ, Dahle EJ, *et al*. Influence of mutation type and X chromosome inactivation on Rett syndrome phenotypes. *Ann Neurol* 2000; 47: 670-9.
10. Shahbazian MD, Young JI Yuva-Paylor LA, Spencer CM, Antalffy BA, Noebels JL, Armstrong DL, Paylor R, Zoghbi HY. Mice with truncated MeCP2 recapitulate many Rett syndrome features and display hyperacetylation of histone H3. *Neuron* 2002; 35: 243-254.

SI ACASO
DECIDEN
BUSCARME,
ME ENCONTRARÁN
AFINANDO MI CAJA DE MÚSICA...

ROBERTO SOSA